

## Schwannoma mandibular impreso en 3D.

### La impresión 3D del diagnóstico en el paciente.

El ciclo de atención médica se ha mejorado gracias a la impresión 3D, específicamente la etapa de diagnóstico del médico hacia el paciente, se ha convertido en una presentación clara y eficaz del padecimiento.

Como lo es en el caso del paciente femenino de 50 años, con antecedente de neurofibromatosis desde los 25 años de edad, presenta una masa en el hemicuello izquierdo, que ha ido incrementando sus dimensiones progresivamente, hasta ser visible en la exploración física.

Se realizó una biopsia de la lesión en el hemicuello izquierdo, con resultados histopatológico de schwannoma como se aprecia en la Ilustración 1. Por recomendación médica se sugirió a la paciente retirar la lesión por medio de cirugía.

También se realizó biopsia de nódulo tiroideo de lóbulo izquierdo, con reporte de patología de Bethesda categoría 2, determinándose que el nódulo es benigno.

El daño se extiende tanto por la parte superior como inferior del hueso hioides, surgiendo la presencia de probable neurofibroma, en la parte posterior de la lesión se encuentran estructuras vasculares y la yugular, a su vez la paciente presenta otra lesión más pequeña, en el lado anterior y derecha del primer cuerpo vertebral; con una biopsia se descartó probable fibroma.

Las lesiones que tiene la paciente interfieren con varias partes anatómicas, en un caso como este es importante contar con ayuda de un modelo en 3D que nos brinde una visión completa para asegurar con que estructuras está interfiriendo la lesión para poder explicarle a la paciente lo que sucederá durante la cirugía y a su vez el cirujano podrá tener una planeación quirúrgica con mayor visión.

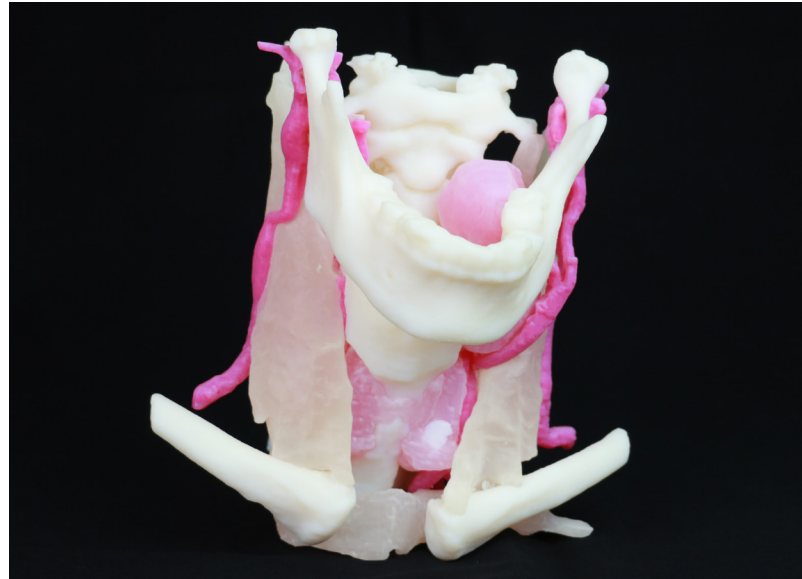


Ilustración 1. Schwannoma mandibular impreso en 3D.

#### **Reto:**

Obtener una visión completa schwannoma en la mandíbula.

#### **Solución:**

Impresión en 3D de la mandíbula incluyendo las lesiones presentadas.

#### **Resultado:**

- Mejora el desarrollo de plan quirúrgico para la extracción de la lesión.
- Explicación clara a la paciente del padecimiento.

## Mejorando el diagnóstico y la exploración al paciente mediante la impresión 3D.

Con el diseño del modelo en 3D, se segmentaron varias estructuras, entre ellas se encuentra la mandíbula, clavículas, cervicales, los músculos esternocleidomastoideos, estructuras vasculares, la yugular, la carótida, la tráquea, tiroides y ambas lesiones; cada una representada por un color, mejorando así la identificación de las partes anatómicas.

Se utilizó la impresora Objet260 Connex3 de Stratasys además la impresión fue realizada con la tecnología PolyJet, la cual pudo hacer una réplica mezclando diferentes densidades en materiales para poder manipular mejor el modelo impreso en 3D.

A través de las radiografías se puede apreciar el cuerpo humano en su interior y exterior, con diferentes métodos diagnósticos, viendo el cuerpo en los diferentes cortes, axial, sagital y coronal, reconstruyendo los cortes mediante la impresión 3D y determinando la ubicación de la lesión y su relación con las estructuras cercanas.

Gracias a la impresión 3D se puede mejorar la explicación patológica al paciente, esto permite crear un plan pre operatorio que nos ayudará a realizar con efectividad la cirugía.

El ciclo de desarrollo del modelo en 3D consiste primero en la segmentación de las partes anatómicas provenientes de un archivo DICOM en los tres planos, para posteriormente hacer un renderizado de los mismos, luego preparar el modelo para la impresión 3D para finalizar con la limpieza y acabados del modelo, como se muestra en la Ilustración 2.



**“Cuando vi la tecnología de impresiones en 3D fue algo que me impresionó, ya que definitivamente facilitaría transmitir los hallazgos de los estudios al médico tratante y a los pacientes, sobre todo en aquellos casos que requieran cirugía para su tratamiento, ayudando al médico a realizar una planeación pre quirúrgica, previendo el uso de instrumental y abordaje quirúrgico, y al paciente le ayuda a entender dónde está su lesión y los posibles daños que le pudieran ocurrir si no le quitan la lesión por cirugía.”**

Dra. Claudia Holguín,  
Radióloga,  
Hospital Christus Muguerza - Chihuahua.

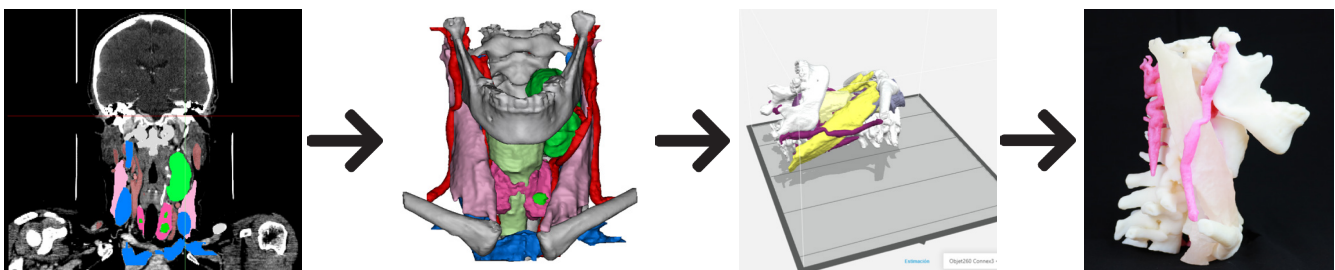


Ilustración 2. Ciclo de desarrollo del modelo en 3D (Segmentación, renderización, impresión 3D y limpieza).